

## Pericardite bacteriana com subsequente desenvolvimento de endocardite mural por levedura do complexo *Candida parapsilosis*

Bacterial pericarditis with subsequent development of mural endocarditis caused by *Candida parapsilosis* complex yeast

RIALA6/1535

Luiz Carlos Tesini CONSOLO<sup>1\*</sup>, Marilene Rodrigues CHANG<sup>2</sup>, Deborah Ledesma TAIRA<sup>2</sup>, Fernanda Luiza Espinosa SPOSITTO<sup>2</sup>, Lourdes Zélia ZANONI<sup>1</sup>, Yvone Maia BRUSTOLONI<sup>1</sup>

\*Endereço para correspondência: <sup>1</sup>Hospital Universitário, Faculdade de Medicina, Universidade Federal de Mato Grosso do Sul, Cidade Universitária, Campo Grande, MS, Brasil, CEP: 79080-190. Tel.: (67) 3345-7223. E-mail: tesini\_consolo@yahoo.com.br

<sup>2</sup>Departamento de Farmácia e Bioquímica, Universidade Federal de Mato Grosso do Sul, Campo Grande, MS, Brasil

Recebido: 17.05.2012- Aceito para publicação: 05.11.2012

### RESUMO

A infecção primária do pericárdio e do endocárdio é rara. Este estudo descreve a evolução de uma criança com cardite reumática aguda, complicada com pericardite infecciosa bacteriana, secundária a abscessos de pele e endocardite fúngica. O tempo prolongado de internação, o uso de cateter venoso central e a antibioticoterapia de amplo espectro foram os fatores que provavelmente favoreceram a colonização, a candidíase invasiva e o desenvolvimento da endocardite por levedura do complexo *Candida parapsilosis*.

**Palavras-chave.** candidemia, endocardite, complexo *Candida parapsilosis*, pericardite.

### ABSTRACT

The primary infection of pericardium and endocardium rarely occurs. This study reports the evolution of a child with acute rheumatic carditis with subsequent pericardial bacterial infection, due to cutaneous abscess and fungal endocarditis. Probably, the long hospital stay, the usage of central venous catheter and the broad-spectrum antibiotics enhanced the colonization, the invasive candidiasis induction and the development of fungal endocarditis by *Candida parapsilosis* complex yeast.

**Keywords.** candidemia, endocarditis, *Candida parapsilosis* complex, pericarditis.

## INTRODUÇÃO

A pericardite bacteriana mais comumente encontrada é consequência de uma infecção adjacente ou decorrente de disseminação hematogênica de uma infecção à distância<sup>1</sup>.

A endocardite de etiologia fúngica é uma infecção com baixa incidência, representando de 1,3%-6% dos casos de endocardite infecciosa<sup>2</sup>. Raramente afeta o coração normal, ocorrendo predominantemente em pacientes com uso prolongado de cateter venoso central, antibioticoterapia, entre outros. Embora a *Candida albicans* seja a etiologia mais frequente, relatos recentes indicam um aumento da prevalência de outras espécies, em particular *C. Parapsilosis*<sup>2</sup>.

## RELATO DE CASO

Paciente em idade pré-escolar, feminino, branca, 4 anos, internada com queixa de dor na panturrilha durante 15 dias e uma semana com febre, dor e edema em joelho esquerdo. Durante três dias apresentou dispneia, dor torácica, abdominal e gemência. Histórico clínico revelou abscessos em nádegas e região periungueal por 20 dias. O exame físico apresentou as seguintes características:

- Frequência cardíaca (FC) = 118 bpm; frequência respiratória (FR) = 60 ipm; pressão arterial (PA) = 120x70 mmHg; temperatura axilar (Tax) = 36 °C; saturação não invasiva de oxigênio (SpO<sub>2</sub>) 92% em máscara de Venturi a 50%;
- Aspectos gerais: mau estado geral, obnubilada, gemente, toxemiada, dispneica, com retrações torácicas e estertores finos em bases pulmonares, turgência jugular, bulhas hipofonéticas (+), sopro sistólico +++/6+ em foco mitral, ritmo de galope;
- O fígado apresentou diâmetro de 6 cm do rebordo costal direito (RCD), doloroso à palpação;
- Pulsos simétricos, perfusão periférica de 3 s;
- Presença de pequeno abscesso no antebraço esquerdo.

Os exames laboratoriais detectaram:

- Hemoglobina (Hb) = 8,6 g/dl, hematócrito (Ht) = 27%, leucócitos = 17.000/mm<sup>3</sup>, bastões = 12%, neutrófilos = 71%, velocidade de

hemossedimentação (VHS) = 77 mm (1<sup>a</sup> hora), mucoproteína = 19,2 mg/dl (tirosina), proteína-C-reativa (pCr) = 163 mg/l, imunoglobulinas normais e sorologia para HIV negativa.

Os exames de imagem apresentaram:

- Ecocardiografia inicial; hipocontratilidade difusa; derrame pericárdico de moderado a importante; cardiomegalia ao RX.

As hipóteses diagnósticas iniciais foram febre reumática, insuficiência cardíaca congestiva e pericardite bacteriana.

Internada na Unidade de Terapia Intensiva Pediátrica (UTI), a paciente foi submetida à drenagem pericárdica com retirada de 150 ml de líquido purulento. Após 3 dias foi submetida à drenagem do abscesso do antebraço e, após 5 dias, evoluiu com pneumonia e derrame pleural, necessitando de drenagem cirúrgica. A paciente permaneceu em ventilação mecânica por 9 dias. As culturas do líquido pericárdico, pleural e do abscesso evidenciaram *Staphylococcus aureus* (sensível à oxacilina, clindamicina e vancomicina). Pesquisa e cultura de BAAR foram negativas. Tratada com os antibióticos vancomicina e cefotaxima evoluiu com melhora inicial, no entanto manteve episódios diários de febre.

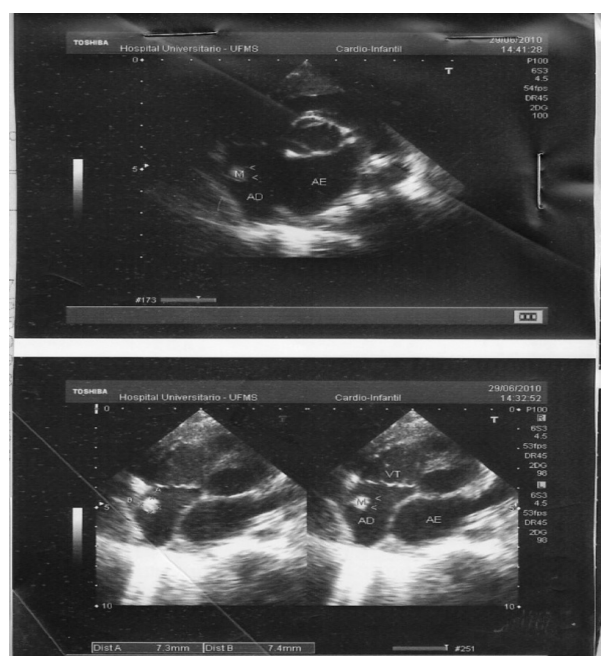


Figura 1. Ecocardiograma demonstrando imagem hiperecogênica, pediculada, aderida na parede do átrio direito, medindo 7,3 x 7,4 mm

Após 20 dias da internação, a ecocardiografia de controle evidenciou a presença de imagem hiperecogênica, aderida na parede do átrio direito, medindo 7,3 x 7,4 mm (Figura 1). Foram observadas fração de ejeção (FE) = 83%, encurtamento sistólico 50%, pericárdio espessado com discreto derrame e refluxo mitral significativo.

Na hemocultura realizada para investigação da etiologia da febre, houve crescimento de levedura identificada, fenotipicamente, como sendo do complexo *Candida parapsilosis*. A paciente recebeu anfotericina B desoxicolato por 43 dias, tendo sido suspensa após duas hemoculturas negativas para fungos. A opção pelo tratamento clínico da endocardite mural foi devido ao alto risco cirúrgico, pericardite bacteriana em resolução e ao quadro hemodinâmico desfavorável da grave insuficiência mitral. A ecocardiografia de controle evidenciou insuficiência mitral moderada a importante e ausência de vegetações. A paciente recebeu alta com tratamento para febre reumática.

## DISCUSSÃO

As infecções bacterianas, fúngicas e virais<sup>1-3</sup> podem acometer o pericárdio, porém, dentre esses agentes etiológicos, o vírus é o mais comum. Já entre as de etiologia bacteriana, *S. aureus* é a causa mais comumente relacionada à pericardite em crianças, ocorrendo em 40-80% dos casos<sup>1,4</sup>.

A partir de focos a distância, o estafilococo pode disseminar por via hematogênica causando infecções em outros órgãos e tecidos. A capacidade de produzir enzimas proteolíticas poderá facilitar este processo<sup>5</sup>.

As leveduras do complexo *Candida parapsilosis* são atualmente causa frequente de candidemia. Essa espécie é capaz de produzir biofilme como fator de virulência nos dispositivos intravenosos e colonizar a pele dos profissionais de saúde. Ela é responsável por 7%-15% dos episódios de candidemia nos Estados Unidos, e nos países da América Latina ocupa o segundo lugar<sup>6</sup>.

Dentre os fatores de risco mais frequentemente implicados na ocorrência de candidemia estão à utilização de antibióticos de largo espectro, imunossupressores, cateter venoso central e nutrição parenteral<sup>7-9</sup>. Essa paciente apresentava vários fatores de risco para o desenvolvimento da candidíase invasiva.

Este relato de caso alerta para a possibilidade da associação de agentes etiológicos múltiplos,

principalmente em pacientes críticos, com vários fatores que aumentam a chance de colonização e candidemia. Neste caso, mesmo sendo a paciente imunocompetente, o tecido cardíaco globalmente inflamado pelos processos da febre reumática propiciou as condições para a instalação de infecção pericárdica e endocárdica. A pericardite estafilocócica ocorreu como consequência da bacteremia proveniente dos abscessos e a endocardite fúngica secundária aos procedimentos invasivos necessários no manuseio do paciente grave. No tratamento da endocardite fúngica está indicado anfotericina B lipossomal ou associação de azólicos e equinocandinas<sup>10-12</sup>. Outro ponto a ser destacado foi a resposta favorável à monoterapia antifúngica, sem a necessidade da clássica intervenção cirúrgica<sup>12</sup>. O relato presente é relevante, uma vez que aborda a necessidade de atenção dos clínicos para uma infecção grave em paciente de risco.

## AGRADECIMENTOS

À FUNDECT- MS e ao CNPq, pelo suporte financeiro. Este estudo tem vinculação com o Programa de Pós-Graduação em Saúde e Desenvolvimento na Região Centro-Oeste – UFMS, MS.

## REFERÊNCIAS

1. Valente AM, Jain R, Scheurer M, Fowler VG Jr, Corey GR, Bengur AR, et al. Frequency of infective endocarditis among infants and children with *Staphylococcus aureus* bacteremia. *Pediatrics*. 2005;115(1):15-9.
2. Garzoni C, Nobre VA, Garbino J. *Candida parapsilosis* endocarditis: a comparative review of the literature. *Eur J Clin Microbiol Infect Dis*. 2007;26(12):915-26.
3. Cardoso JN, Ochiai ME, Oliveira Jr MT, Morgado P, Munhoz R, Andretto FE, et al. Endocardite infecciosa causada por *Eikenella corrodens*. *Arq Bras Cardiol*. 2005;85(1):63-4.
4. Ratnapalan S, Brown K, Benson L. Children presenting with acute pericarditis to the emergency department. *Pediatr Emerg Care*. 2011;27(7):581-5.
5. Jenkins TC, Sabel AL, Sarcone EE, Price CS, Mehler PS, Burman WJ. Skin and soft-tissue infections requiring hospitalization at an academic medical center: opportunities for antimicrobial stewardship. *Clin Infect Dis*. 2010;51(8):895-903.
6. Colombo AL, Nucci M, Park BJ, Nouér SA, Arthington-Skaggs B, Matta DA, et al. Epidemiology of Candidemia in Brazil: a nationwide sentinel surveillance of candidemia in eleven medical centers. *J Clin Microbiol*. 2006;44(8):2816-23.
7. Tortorano AM, Peman J, Bernhardt H, Klingspor L, Kibbler CC, Faure O, et al. Epidemiology of candidaemia in Europe: results of 28-month European Confederation of Medical Mycology

- (ECMM) hospital-based surveillance study. *Eur J Clin Microbiol Infect Dis*. 2004;23(4):317-22.
8. Pappas PG, Rex JH, Lee J, Hamill RJ, Larsen RA, Powderly W, et al. A prospective observational study of candidemia: epidemiology, therapy, and influences on mortality in hospitalized adult and pediatric patients. *Clin Infect Dis*. 2003;37(5):634-43.
  9. Wisplinghoff H, Bischoff T, Tallent SM, Seifert H, Wenzel RP, Edmond MB. Nosocomial bloodstream infections in US hospitals: analysis of 24,179 cases from a prospective nationwide surveillance study. *Clin Infect Dis*. 2004;39(3):309-17.
  10. Pappas PG, Kauffman CA, Andes D, Benjamin DK, Calandra TF, Edwards JE, et al. Clinical practice guidelines for the management of Candidiasis: 2009 update by the Infectious Diseases Society of America. *Clin Infect Dis*. 2009;48:503-35.
  11. López-Ciudad V, Castro-Orjales MJ, León C, Sanz-Rodríguez C, de la Torre-Fernández MJ, Pérez de Juan-Romero MA, et al. Successful treatment of *Candida parapsilosis* mural endocarditis with combined caspofungin and voriconazole. *BMC Infect Dis*. 2006;11(6):73.
  12. Colombo AL, Guimarães T, Camargo LFA, Richtmann R, Queiroz-Telles F, Salles MJC, et al. Tratamento das principais infecções causadas por *Candida spp.*: relato de reunião conjunta de três sociedades médicas (Sociedade Brasileira de Infectologia, Sociedade Paulista de Infectologia, Sociedade Brasileira de Medicina Tropical). *Braz J Infect Dis*. 2012;16 Supl 1:1-43.