

Alterações histológicas no coração de ratos expostos a compostos organofosforados por tempo prolongado

Heart histological changes in rats long-term exposed to organophosphate

RIALA6/1092

Edenilson Eduardo CALORE^{1,2}; Emerson NARCISO³

*Endereço para correspondência: ¹Departamento de Patologia, Instituto Emílio Ribas, Av. Dr. Arnaldo, 165 - 01246-900 - São Paulo/SP, Brasil. Fax: 55 11 3721-2467. e-mail: eecalore@terra.com.br

²Departamento de Fisiopatologia Experimental, Faculdade de Medicina – Universidade de São Paulo (USP), São Paulo, Brasil. Av. Dr. Arnaldo, 455 - Cerqueira César CEP: 01246903 - São Paulo - SP Telefone: (011) 3061-7000.

³Instituto Biológico, São Paulo, Brasil. Departamento de Toxicologia. Avenida Conselheiro Rodrigues Alves, 1.252 CEP 04014-002

Fone (011)5087-1700 - São Paulo - SP - Brasil.

Recebido: 03/07/2006 – Aceito para publicação: 17/11/2006

RESUMO

Além da intoxicação aguda, os organofosforados podem ser responsáveis por outras situações mórbidas a médio e longo prazo. Não foram descritos até o momento os efeitos a longo prazo no sistema cardio-circulatório decorrentes da exposição prolongada aos organofosforados. Foi nosso objetivo estudar alguns desses possíveis efeitos por métodos histológicos e morfométricos no coração de ratos tratados semanalmente por 12 semanas com doses sub-letais (menos do que 1/3- grupo G5- ou 1/6- grupo G2,5- da DL50) do organofosforado metamidofós. Foi observado o aumento no peso do coração e hipertrofia de fibras musculares cardíacas nos animais tratados; a média do menor diâmetro dos miócitos cardíacos dos animais controle foi de $64,93 \pm 5,82$ micra e nos tratados foi respectivamente de $82,24 \pm 12,39$ (G2,5) e $88,88 \pm 10,19$ (G5), havendo diferença estatisticamente significativa entre os grupos controle e cada um dos grupos tratados. Sabe-se que a hipertrofia muscular esquerda é um dos principais fatores associados à disfunção cardiovascular. Embora não tenha sido estudado a função cardiovascular, é possível que a exposição experimental mais prolongada a organofosforados possa causar insuficiência cardíaca. Este fato tem uma importância maior no contexto de que a exposição inadvertida e prolongada a esses compostos seja comum em alguns países, incluindo o Brasil.

Palavras-chave. músculo cardíaco, organofosforado, inibidores da colinesterase, insuficiência cardíaca, morfologia, morfometria.

ABSTRACT

Organophosphate can be responsible for causing acute intoxications, and in inducing delayed effects. Effects on the cardio-vascular system after long-term exposition to organophosphate have not been described, so far. The objective of the present study was to study whether these effects on heart could be caused by these compounds contact. Adult male Wistar albino rats, divided into groups, received weekly an enteral sub-lethal dose of organophosphate methamidophos for 12 consecutive weeks. Then, their hearts were examined by means of histological and morphometric methods. Hypertrophy of cardiac muscle cells in treated animals was observed, and this finding was confirmed by means of morphometric methods, that is, the measurement of smallest diameter of cardiac muscular cells. The mean value of the smallest diameter of cardiac myocytes from controls was $64.93 \pm 5.82\mu\text{m}$, and from two treated animals groups was $82.24 \pm 12.39\mu\text{m}$ and $88.88 \pm 10.19\mu\text{m}$, respectively. Although the functional consequences of cardiac hypertrophy were not the object of the present study, the 3 month-treated animals did not show any sign of heart failure. However, it could not be disregarded that long term exposition to organophosphate might cause any functional cardiac disorder, including heart failure. These heart histology alterations are relevant, as Brazilian people are frequently undergo to long-term exposure to these compound with deleterious results.

Key words. muscle cardiac, organophosphate, cholinesterase inhibitors, heart failure, morphology, morphometry.

INTRODUÇÃO

Em nosso ambiente somos frequentemente expostos a substâncias nocivas como compostos organofosforados. Estas substâncias são anticolinesterásicos amplamente utilizados como pesticidas na lavoura e em domicílios, ambientes nos quais o ser humano pode permanecer exposto a estes compostos. A intoxicação ocorre pela exposição acidental ou em tentativas de suicídio. A intoxicação aguda desencadeia uma síndrome clínica por hiperestimulação do sistema nervoso autônomo, predominando sintomas relacionados à atividade parassimpática e de forma menos intensa a sintomas do sistema nervoso autônomo simpático incluindo taquicardia e hipertensão arterial sistêmica¹. Além da intoxicação aguda, os organofosforados podem ser responsáveis por outras situações mórbidas incluindo a chamada síndrome intermediária e a síndrome de neurotoxicidade retardada. Já os sintomas decorrentes da síndrome intermediária e a síndrome de neurotoxicidade retardada estão relacionados ao comprometimento do sistema nervoso central e periférico²⁻⁹.

Os sintomas decorrentes da intoxicação ou exposição crônica aos organofosforados incluem depressão, comprometimento cognitivo e aumento do risco de suicídio^{7,8,10-12}. Em ratos foi descrito comportamento anormal após exposição ao organofosforado clorfenvifos, com diminuição da atividade exploratória e locomotora⁹.

Os efeitos a longo prazo no sistema cardio-circulatório decorrentes da exposição prolongada aos organofosforados são pouco conhecidos. O presente trabalho investigou as alterações morfológicas no coração de ratos após a exposição ao organofosforado metamidofos por tempo prolongado.

MATERIAIS E MÉTODOS

Três grupos de ratos albinos adultos (com seis-animais em cada) pesando aproximadamente 300 g foram utilizados para o experimento. Os animais foram pesados no início e ao final do experimento e tratados com 12 doses consecutivas, semanais do organofosforado metamidofos (O,S-dimetylphosphoramidotoate). A DL50 oral dessa substância para ratos foi previamente calculada em 18mg/kg de peso corporal. Os animais permaneceram em jejum 12h antes de cada administração e foram tratados respectivamente com 2,5 (grupo G2,5) ou 5mg grupo (G5) de metamidofos, em cada dose. Essa substância foi previamente diluída em glicerofornol na proporção de 3,125mg/ml para o grupo G2,5 ou 6,25 mg/ml para o grupo G5,0. Concomitantemente, grupo A de seis animais recebeu apenas glicerofornol pela mesma via, tendo sido mantidos nas mesmas condições que os ratos tratados.

Após cada administração os animais foram observados por 12 horas para a detecção de sintomas de intoxicações como fasciculações, tremores e convulsões,

característicos das intoxicações agudas por organofosforados. Após 24 h os animais foram submetidos à leve sedação com cloridrato de ketamina e coletado o sangue do plexo peri-orbitário com pipeta Pasteur. A atividade da colinesterase plasmática foi medida nos três grupos de animais empregando o método colorimétrico de Ellman¹³, modificado por Wilhelm¹⁴, usando a acetiltiocolina como substrato nos três grupos de animais. Essa atividade foi expressa em $\Delta E/ml/min$ a um comprimento de onda de 430 nm. Os dados foram submetidos à análise estatística do teste de Kruskal-Wallis e de Turkey Kramer.

Os animais foram eutanasiados por exposição a altas doses de cloridrato de ketamina, 8 dias após a última administração do organofosforado (numero do protocolo da comissão de bioética: 15/05). Os corações foram imediatamente dissecados, pesados e um corte transversal foi feito na porção média dos ventrículos. O segmento inferior foi fixado em paraformaldeído e incluído em parafina realizando-se a seguir cortes histológicos de quatro micra de espessura, em micrótomo. Os cortes histológicos foram colhidos em lâminas de vidro e corados pelo método da hematoxilina-eosina.

O segmento superior foi imediatamente congelado em isopentano previamente resfriado em nitrogênio líquido. Cortes transversais destes materiais foram realizados em micrótomo criostato (espessura de seis micra) também corados pela hematoxilina-eosina.

Morfometria

Estudos morfométricos foram realizados no material congelado, neste a retração de tecido, que é normalmente observada em material fixado em formol, é evitada. Imagens tomadas ao acaso das secções obtidas em criostato foram captadas por um microscópio óptico acoplado a uma câmera digital e a um computador com um sistema de análise de imagens. As imagens foram salvas e foi medido o diâmetro real (menor diâmetro) de 100 fibras musculares cardíacas tomadas ao acaso (100 fibras musculares cardíacas do ventrículo esquerdo de cada animal). Os dados obtidos foram submetidos à análise estatística pelo teste de Kruskal-Wallis e teste de comparação múltipla de Dunn.

RESULTADOS

Não foi observada diferença no ganho de peso entre os três grupos ($p > 0,05$ teste de Kruskal Wallis) de animais submetidos ao tratamento.

Observou-se diminuição na atividade da colinesterase plasmática nos animais tratados em relação aos controles. A atividade da colinesterase plasmática nos animais controle foi de $0,079 \pm 0,009$ e nos grupos tratados foi de $0,047 \pm 0,011$ (G2,5) e $0,044 \pm 0,003$ (G5). Houve diferença estatística entre o grupo controle e os grupos tratados ($p < 0,001$ -teste de Kruskal-Wallis). No entanto não

foi observada diferença estatística entre os grupos tratados (G-2,5 e G-5,0, $p < 0,05$ - teste de Turkey Kramer).

Quanto aos sintomas da intoxicação foram observados tremores e fasciculações exclusivamente no grupo G-5,0 no período que se seguiu apenas à 1ª administração do organofosforado.

A média de peso dos corações controle foi de $0,96 \pm 0,017$, sendo maior nos animais tratados: no grupo G2,5 foi de $1,13 \pm 0,103$ e no grupo G-5,0 foi de $1,15 \pm 0,112$. Observamos diferença estatística entre o grupo controle e cada um dos grupos tratados ($p < 0,05$ - teste de Kruskal-Wallis).

Histologia e Morfometria

Não se observou necrose ou inflamação no coração dos ratos controles ou tratados (Figura 1). Havia, no entanto, pela análise qualitativa, aparente hipertrofia de miócitos cardíacos nos grupos tratados, nas secções de criostatos corados pela Hematoxilina-eosina. Esta hipertrofia foi confirmada por estudos morfométricos. A média do menor diâmetro dos miócitos cardíacos dos animais controle foi de $64,93 \pm 5,82$ micra, o do grupo G-2,5 foi $82,24 \pm 12,39$, e a do grupo G-5,0 foi de $88,88 \pm 10,19$. Observamos diferença estatística entre os grupos controle e cada um dos grupos tratados (teste de comparação múltipla Dunn - $p < 0,001$ para ambos os grupos tratados). Não houve, porém diferença entre os grupos tratados pelo teste de Dunn ($p > 0,05$). (Tabelas)

Tabela 1. Atividade de colinesterase plasmática após 24 horas da primeira administração, expressada como $\Delta E/mL/min$, 430 nm comprimento de onda (ΔE = variação de absorbância). Havia diferenças estatísticas entre o grupo controle e o grupo G2,5 ($p < 0,001$), e entre o controle e o grupo G5,0 ($p < 0,001$). Não houve diferença estatística entre o grupo G2,5 e G5,0 ($p > 0,05$) (ANOVA e teste de comparação múltipla Turkey-Kramer).

	Controle	G2,5	G5,0
Atividade de colinesterase (Média \pm desvio padrão)	$0,079 \pm 0,009$	$0,047 \pm 0,011$	$0,044 \pm 0,003$

Tabela 2. A tabela mostra o peso dos corações (miligramas) de animais tratados e dos animais controles. Houve diferença estatística entre os pesos dos corações do controle e do grupo G2,5 e entre o controle e o grupo G5 ($p < 0,05$). Não houve diferença estatística entre o grupo G2,5 e G5 ($p > 0,05$). (teste não paramétrico Kruskal-Wallis ANOVA).

Grupo controle (Média \pm desvio padrão)	G2,5	G5
$0,96 \pm 0,017$	$1,13 \pm 0,103$	$1,15 \pm 0,112$

Tabela 3. Essa tabela compara a média do menor diâmetro (micrômetros) dos miócitos cardíacos de ratos tratados com o organofosforado metamidofós durante três meses, assim como os controles. Diferença estatística foi observada entre o grupo G2,5 e o controle (teste de comparação múltipla de Dunn, $p < 0,001$), entre o grupo G5 e o controle (teste de comparação múltipla de Dunn, $p < 0,001$), mas não entre os grupos tratados, entretanto o diâmetro médio dos miócitos cardíacos do grupo G5 eram maiores do que os do grupo G2,5. (Teste estatístico de Kruskal-Wallis KW=27.293, $p < 0,001$).

	Controle	G2,5	G5
(Média \pm desvio padrão)	$64,93 \pm 5,82$	$82,24 \pm 12,39$	$88,88 \pm 10,19$

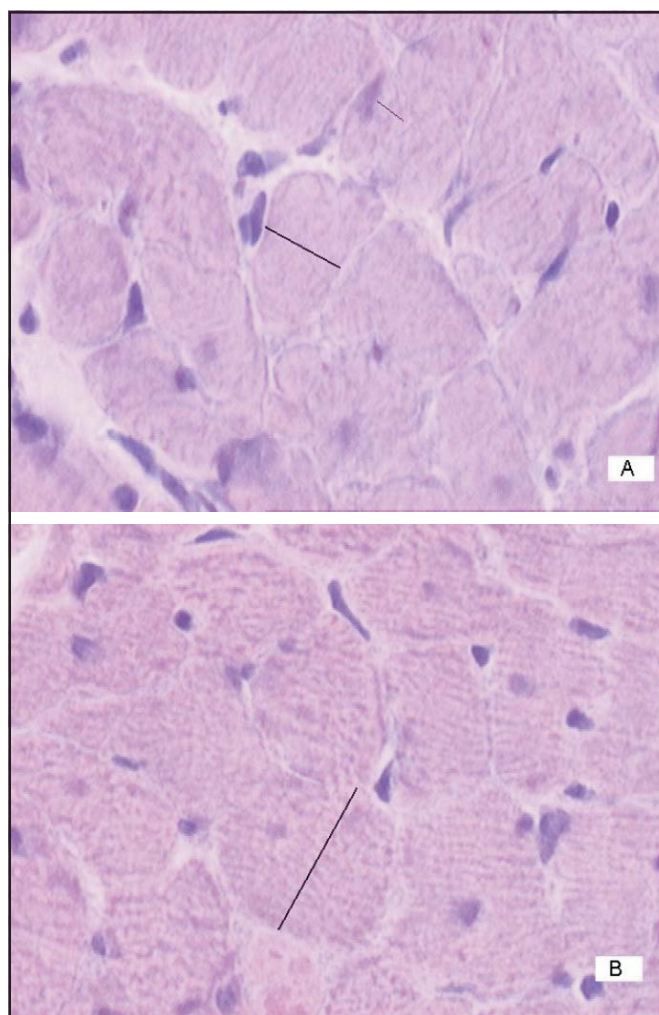


Figura 1. Representação histológica do coração de ratos do grupo controle (A) e ratos tratados com o organofosforado metamidofós durante 12 semanas consecutivas com 5 mg/kg do peso corporal (B). Coloração pela Hematoxilina-eosina x280- fragmento de coloração congelado em isopentano, previamente resfriado em nitrogênio líquido.

DISCUSSÃO

Embora existam numerosos trabalhos referentes às síndromes agudas induzidas por organofosforados o mesmo não é verdadeiro quanto à exposição prolongada a esses compostos.

No entanto, atualmente já existem evidências de que esses efeitos tenham importância para saúde humana, animal ou ambiental.

No presente trabalho por estudos morfométricos, observou-se que a exposição ao organofosforado metamidofos provoca hipertrofia de fibras musculares cardíacas de ratos. Esta hipertrofia cardíaca, no entanto, não pode ser facilmente explicada. Embora tenha sido documentada hipertensão arterial sistêmica nas intoxicações agudas por anti-colinesterásicos¹⁵⁻¹⁷ decorrente da hiperatividade simpática que ocorre em menor relevância nas intoxicações por organofosforados, não se observaram sequer sintomas persistentes de hiperatividade colinérgica, que sabidamente preponderam sobre as atividades simpáticas. Portanto, esta hipótese está praticamente descartada que a hipertrofia cardíaca seja decorrente da ação direta dos organofosforados, induzindo talvez, a produção de fatores de crescimento que atuem nas células musculares cardíacas devendo ser objetivo de estudos ulteriores.

A hipertrofia cardíaca é um fenômeno complexo que envolve muitas vias bioquímicas incluindo a ação de moléculas como a calcineurina¹⁸, aumento da expressão do mRNA do NAT1¹⁹, aumento de cardiotrofina²⁰. Visto que há necessidade de esclarecimento dos mecanismos de hipertrofia cardíaca na intoxicação por organofosforados, esses aspectos deverão ser abordados também nesta situação.

Sabe-se que a hipertrofia muscular esquerda é um dos principais fatores associados à disfunção cardiovascular. Embora não tenha sido observado nos animais indícios de disfunção cardíaca, não podemos descartar que a exposição experimental mais prolongada a organofosforados possa resultar em insuficiência cardíaca, sendo bastante provável que o mesmo seja verdadeiro para outros mamíferos como o homem. Este fato tem uma importância maior ainda dentro do contexto de que a exposição inadvertida e prolongada a estes compostos é comum em alguns países, incluindo o Brasil.

REFERÊNCIAS

1. Gordon CJ, Padnos BK. Prolonged elevation in blood pressure in the unrestrained rat exposed to chlorpyrifos. *Toxicology*. 2000; 146(1): 1-13.
2. Cavanagh JB. The toxic effects of tri-ortho-cresyl phosphate on nervous system; an experimental study in hens. *J Neurol Neurosurg Psychiatr*. 1954; 17:163-72.
3. Sprague GL, Bickford AA. Effect of multiple diisopropylfluorophosphate injections in hens: a behavioral biochemical and histological investigation. *J Toxicol Environ Health*. 1981; 8 (5-6): 973-88.
4. Johnson MK. Organophosphates and delayed neuropathy - Its NTE alive and well? *Toxicol Appl Pharmacol*. 1990; 102(3):385-99.
5. Lotti M. The pathogenesis of organophosphate polyneuropathy. *Crit. Rev Toxicol*. 1992 1; 21(6):465-87.
6. Rosenstock L, Keifer M, Daniell WE, Mc Monnell R, Claypoole K. The Pesticide Health Effects Study Group. Chronic central nervous system effects of acute organophosphate pesticide intoxication. *Lancet*. 1991; (8761)338:223-37.
7. Levin HS, Rodnitzky RL. Behavioral effects of organophosphate in man. *Clin Toxicol*, 1976; 9(3): 391-403.
8. Kamiya H, Okumura K, Ito M, Saburi Y, Tomida T, Hayashi K, Matsui H, Hayakawa T. Calcineurin inhibitor attenuates cardiac hypertrophy due to energy metabolic disorder. *Can J Cardiol*. 2001; 17(12): 1292-8.
9. Socko R, Gralewicz S, Gorny R. Long-term behavioral effects of a repeated exposure to chloropheniphos in rats. *Int Occup Med Environ Health*. 1999; 12: (2): 105-17.
10. Etri MM, Nickell WT, Ennis M, Skau K, Shipley MT. Brain nor epinephrine reductions in soman-intoxicated rats: association with convulsions and Ache inhibition, time course, and relation to other monoamines. *Exp Neurol*. 1992; 118(2): 153-63.
11. Britt, JO, Martin JL, Okerberg CV, Dick EJJr. Histopathologic changes in the brain, heart and skeletal muscle of Rhesus Macaques, ten days after exposure to soman n organophosphorus nerve agent. *Comp Med*. 2000; 50(2): 133-9.
12. Kassa J, Koupilová M, Herink J, Vachek J. Long-term influence of low-level sarin exposure on behavioral and neurophysiological functions in rats. *Acta Medica*. 2001; 44(1): 21-7.
13. Ellman GL, Coutney KD, Andres VJr. Feather-Stone RM. A new rapid colorimetric determination of acetylcholinesterase activity. *Biochem Pharmacol*. 1961; 7:88-95.
14. Wilhelm K. Determination of human plasma cholinesterase activity by adapted Ellman method. *Arh Hig Rad Tokskol*. 1967; 19:199-207.
15. Saadeh AM, Farsakh NA, al-Ali MK. Cardiac manifestations of acute carbamate and organophosphate poisoning. *Heart*. 1997; 77(5): 461-4.
16. Smith EC, Padnos B, Gordon CJ. Peripheral versus central muscarinic effects on blood pressure, cardiac contractility, heart rate, and body temperature in the rat monitored by radiotelemetry. *Pharmacol Toxicol*. 2001; 89(1):35- 42.
17. Yen DH, Yen JC, Len WB, Wang LM, Lee CH, Chan SH. Spectral changes in systemic arterial pressure signals during acute mevinphos intoxication in the rat. *Shock*. 2001; 15(1): 35-41.
18. Kamiya H, Okumura K, Ito M, Saburi Y, Tomida T, Hayashi K, Matsui H, Hayakawa T. Calcineurin inhibitor attenuates cardiac hypertrophy due to energy metabolic disorder. *Can J Cardiol*. 2001; 17(12): 1292-8.
19. Sangaralingham SJ, Pak BJ, Tse MY, Angelis E, Adams MA, Smallegange C, Pang SC. Expression of the translational repressor NAT1 in experimental models of cardiac hypertrophy. *Mol Cell Biochem*. 2003; 245 (1-2): 183-90.
20. Freed DH, Moon MC, Borowiec AM, Jones SC, Zahradka P, Dixon IM. Cardiotrophin-1: expression in experimental myocardial infarction and potential role in post-MI wound healing. *Mol Cell Biochem*. 2003; 254 (1-2): 247-56.