

# TUMORES GIGANTOCELULARES DAS BAINHAS TENDINOSAS

JOÃO MONTENEGRO

Biologista chefe do Instituto Adolfo Lutz

Esses neoplasmas são escassos na casuística oncológica. Não encontrámos, na literatura brasileira ao nosso alcance, um só caso registado e, na estrangeira, poucas relativamente são as publicações que tratam do assunto.

A oportunidade que tivemos de cuidar de dois portadores desse tipo de neoplasma levou-nos à publicação deste trabalho.

## CASO I

H. M. — Homem branco de setenta e dois anos de idade, sadio e robusto, com reacção de Wassermann negativa, notára, havia mais de ano, uma discreta saliência dura na superfície palmar do primeiro segmento do indicador da mão esquerda, junto da primeira articulação interfalangeana. Não deu maior atenção mas, decorrido um ano e como se iniciasse no aprendizado do violão, notou que essa saliência se avolumou rapidamente tendo atingido, em três meses, o tamanho de uma ervilha.

O exame propedêutico poz em evidência um nódulo arredondado, profundo, fixo, duro e indolor. Ao extirpá-lo após anestesia local pela novocaina notámos que era encapsulado e que a cápsula adería aos tecidos perijacentes por fortes bridas fibrosas. Profundamente ele se ancorava na parte anterior da bainha dos tendões flexores do dedo indicador da mão direita e não tinha ligação óssea alguma.

*Exame anátomo-patológico* — Instituto Adolfo Lutz C. 671. A peça era arredondada, media cerca de 1,5 cm. de diâmetro, tinha côr cinzenta amarelado, era levemente bosselada e estava revestida de cápsula fibrosa íntegra mas áspera. A superfície do córte era mais francamente amarelada do que a parte externa.

Após fixação em formol foram preparados e corados córtex pela hematoxilina e eosina e outros corantes. Nos córtex corados pela hematoxilina e eosina via-se, na periferia, uma cápsula fibrosa densa formada por fibrilas que se fundiam em grandes extensões para formarem tractos ou nódulos de aspecto hialino, salpicados de escassos núcleos alongados e delgados. Dessa cápsula partiam, para o interior do tumor, septos fibrosos que o dividiam em lobos de tamanhos diversos. Era na cápsula e nos septos fibrosos que corriam os vasos sanguíneos de paredes bem constituídas, espessas mesmo e até hialinizadas.

Os lobos eram formados por tecido celular polimórfico com maior ou menor quantidade de estroma fibroso.

Destacava-se dentre as células um tipo bem definido, com núcleo relativamente grande, arredondado ou oval, de aspecto vazio, pulverizado com delicados grânulos e provido de filamentos que se extendiam de distinto nucléolo a uma membrana nuclear realçada por revestimento interno mais ou menos uniforme de cromatina. Seu citoplasma era escasso e retrátil de modo a deixar, certas vezes, uma auréola entre a célula e os tecidos circunjacentes. Pequenas variações nesse tipo de célula consistiam em núcleos reniformes ou alongados e mais cromáticos. Oriundos da mesma célula matriz deviam ser os gigantócitos que pompejavam esse quadro histopatológico, pois seus núcleos, múltiplos e numerosos, tinham o aspecto das células que acabámos de descrever, enquanto o citoplasma era denso, bem corado pela eosina e tinha, frequentemente, na periferia, um vacuolo ocupado, algumas vezes, por célula fagocitada. Nesses gigantócitos os núcleos se alojavam, de preferência, no centro da célula mas nós os vimos, muitas vezes, grupados na periferia, em um ou mais lados e até em forma de corôa.

Havia ainda células pequenas, alongadas, contortas, desordenadas, com núcleo bem corado, dando a impressão de células sarcomatosas. Outras eram alongadas, tendendo a formar feixes, como fibroblastos que se iam diferenciando para formar tecido fibroso. Cá e lá encontrámos células necrobióticas, esparsos linfócitos e ocasionais polinucleares.

Esses vários tipos de células se achavam, em geral, misturados mas, segundo a região, predominava um ou outro tipo. Na parte periférica as células de aspecto sarcomatoso ou fibroblástico eram as mais numerosas; aí o estroma fibroso não era tão denso nem bem definido em feixes. Nas partes mais centrais onde o estroma

fibroso formava uma trama de curtos mas densos septos hialinizados dominavam as células de núcleos grandes que se alojavam nas malhas da trama onde encontravam um ninho de fibrilas argentófilas.

Junto da periferia encontrámos áreas ricas em pigmento de côr ocre, dentro e fóra de células, que dava a reacção do azul da Prússia e, portanto, atestavam a ocorrência de prévias hemorragias.

A coloração pelo método de Weigert só revelou algumas fibras elásticas na cápsula.

Esse quadro histo-patológico foi rotulado de fibrosarcoma gigantocelular e várias lâminas submetidas à apreciação de competente docente da cadeira de Anatomia Patológica da Faculdade de Medicina receberam a corroboração desse diagnóstico. Ante essa conclusão o enfermo foi enviado a outro cirurgião que lhe amputou os dedos indicador e médio da mão esquerda e respectivos metacarpeanos. Isso foi em Janeiro de 1938 e o paciente permanece curado.

#### CASO II

A. M. — Consultório de Cirurgia de Mulheres da Santa Casa. Mulher branca, de trinta e dois anos de idade, com bons antecedentes. Contou-nos que havia três anos aparecêra-lhe um tumor na superfície palmar do dedo indicador da mão direita, tendo crescido lentamente até atingir as atuais proporções. Tratava-se de um tumor do tamanho de uma nóz, um pouco achatado, levemente bosselado e elástico. Ao extirpá-lo notámos que era encapsulado, adería firmemente aos tecidos circunjacentes por bridas fibrosas e estava preso à bainha dos tendões flexores.

*Exame anátomo-patológico* — Instituto Adolfo Lutz C. 1162. O neoplasma media 4x3,5x2,5 cms. De um modo geral muito se parecia com o do caso I. Mas na peça em apreço os gigantócitos eram maiores, muito mais numerosos e continham maior somá de núcleos. Havia também grupos de células “espumosas” que, nos córtes corados pelo Sudão III, apareciam cheios de gordura. Os tractos fibrosos do estroma eram, quasi todos, de aspecto hialino e os vasos, mesmo os calibrosos, não tinham paredes espessas e hialinas. Tomadas em conjunto as células eram menos numerosas, com predomínio das do tipo de núcleo redondo com pouca cromatina.

*Diagnóstico* — Tumor gigantocelular das bainhas tendinosas.

Visitámos a enferma mais de três meses após a intervenção e verificámos a cicatrização perfeita sem indícios de recidiva.

Por causa da analogia histo-morfológica que existe entre esses tumores e os gigantocelulares ósseos alguns autores os tratam englobadamente. Isso, a nosso vêr, tem trazido certa confusão no que diz respeito ao comportamento clínico desse neoplasma. É bem sabido que há dois tipos de gigantocelulares ósseos, os benígnos e os malignos, mas os das bainhas tendinosas são, provavelmente, sempre benígnos e é para robustecer esse conceito que eles devem ser tratados à parte. Compreendemos que se eles forem submetidos a constantes irritações e traumatismos, especialmente se estes romperem-lhes a cápsula, eles poderão, ocasionalmente, assumir carater maligno como soe acontecer com qualquer dos neoplasmas ditos benígnos. Essa possibilidade e o incomodo que causam são indicações para extirpá-los precoce e totalmente, mas conservadoramente.

O que caracteriza esses blastomas do ponto de vista clínico e anátomo-morfológico são: a) Evolução lenta e benignidade; b) Localização nas bainhas tendinosas; c) Cápsula forte, áspera, aderente às bainhas tendinosas e tecidos adjacentes; d) Presença de células parecidas com mielócitos ou células endoteliais, de gigantócitos de citoplasma bem corado, de células esteatosadas (espumosas), de pigmento hemosiderótico, de estroma conjuntivo de aspecto hialino e, finalmente, de vasos de paredes bem constituídas.

Consignamos aquí nosso agradecimento a Da. Ana Faraco que nos preparou os córtex histológicos.

#### RESUMO E CONCLUSÕES

Relatámos dois casos de tumor gigantocelular das bainhas tendinosas. Ele se caracteriza pela presença de gigantócitos, células parecidas com as do endotélio ou mielócito ou osteoclasto, células gordurosas ou “espumosas”, pigmento férrico, estroma conjuntivo hialinizado, e vasos sanguíneos de paredes bem constituídas.

Embora histomorfologicamente se pareça com o tumor ósseo gigantocelular, pensamos que deve ser tratado separadamente, para evitar certa confusão que já se verifica na literatura médica acerca do seu comportamento clínico. Apesar de histomorfologicamente parecer um sarcoma ele é, provavelmente, sempre benígno; assim se comportou em nossos dois casos.

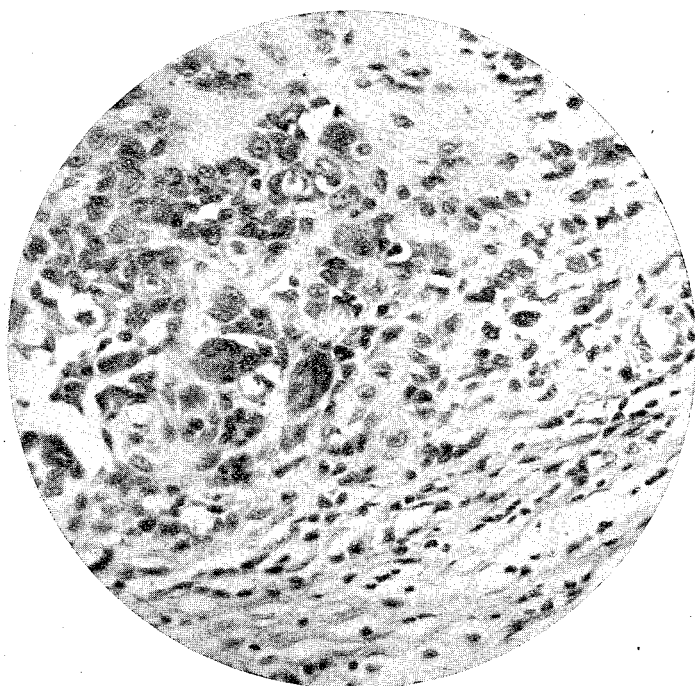
## SUMMARY AND CONCLUSIONS

We reported two cases of giant-cell tumor of the tendon sheaths. Its main features are: Giant-cells, cells resembling those of endothelium or myelocytes or osteoclasts, fatty or foamy cells, iron pigment, hyalinized connective tissue stroma and blood vessels with well developed walls.

Although histomorphologically it resembles the bone giant-cell tumor, we believe that it should be dealt with separately, to avoid a certain confusion which already exists in the medical literature regarding its clinical behaviour. Although it resembles a sarcoma histologically it probably always acts as a benign tumor; it thus behaved in our two cases.

## LITERATURA CONSULTADA

- DURANTE — Chir. d. org. di. mov. 1923 pg. 392.  
ROMITI — Arch. Ital. Chir. 1925 pg. 406.  
STEWART — Lancet. 1922 pg. 1106.  
MOLINARI — Policlinico (Sez. Prat. 1936 pg. 2216.  
CANAVERO — Policlinico (Sez. Chir.) 1934 pg. 341.  
CICALA — Patologica 1934 pg. 536.  
FRASSINETI — Bull. d. sc. med. Bologna 1935 pg. 607.  
TISON e HUBERT — Echo Med. du Nord 1934 pg. 943.  
HETZAR — Deutschr. Zeitschr f. Chir. 1934 pg. 63.  
MORTON — Surg. Gyn. Obst. 1934 pg. 441.  
SANTERO — Minerva Medica 1937 pg. 13.  
GÖMORI — Amer. Jour. of Surg. 1936 pg. 150.



CASO 2

Tumor giganto-celular das bainhas tendinosas.